



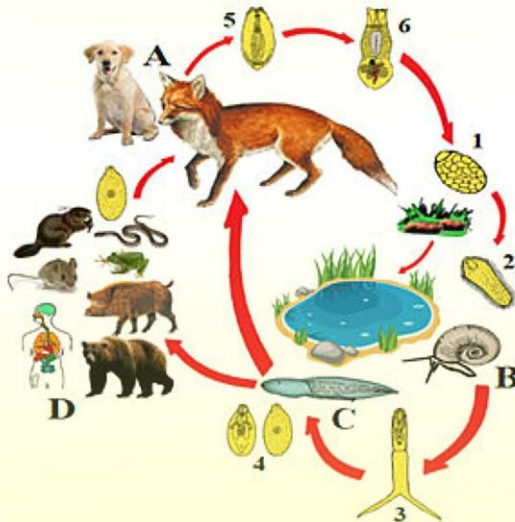
UNIVERSITATEA DE STAT DIN MOLDOVA
INSTITUTUL DE ZOOLOGIE



Oleg CHIHAI

ALARIOZA/MEZOCERCARIOZA

Suport metodologic



Chişinău 2023



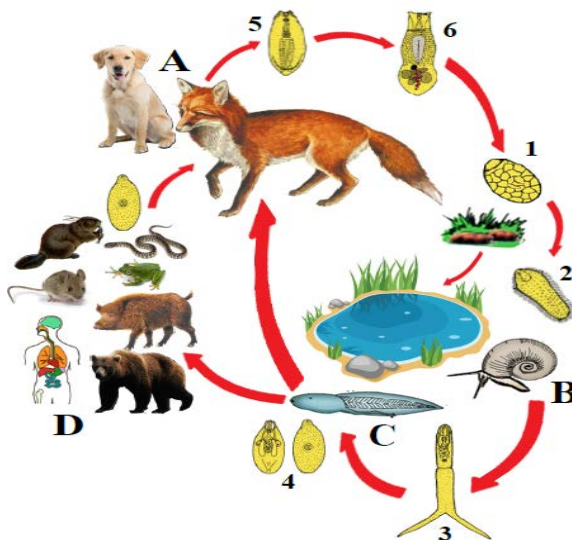
UNIVERSITATEA DE STAT DIN MOLDOVA
INSTITUTUL DE ZOOLOGIE



Oleg CHIHAI

ALARIOZA/MEZOCERCARIOZA

Suport metodologic



Chişinău 2023

CZU 576.89(075.8)

C 42

Lucrarea este un suport metodologic privind biologia, patologia și profilaxia alariozei/mezocercariozei la animale și la om. Lucrarea este recomandată drept îndrumar pentru cadrele didactice și ca material cognitiv studenților facultăților de Biologie, Ecologie, Silvicultură, Medicină umană, Medicină veterinară. În calitate de material informativ și metodologic este recomandat medicilor parazitologi, vânătorilor, cinegeticienilor, specialiștilor din laboratoarele de diagnostic parazitologic și controlul sanitar veterinar al cărnii.

Lucrarea este aprobată spre editare la Consiliului științific al Institutului de Zoologie (pr. verbal nr. 5 din 12.06.2023).

Redactor științific: Vasile COZMA – doctor în medicina veterinară, profesor universitar, academician al Academiei de Științe Agricole și Silvicultură „Gheorghe Ionescu-Șișești” din România.

Recenzent științific: Elena GHERASIM – doctor în biologie, cercetător științific coordonator în laboratorul de Parazitologie și Helminnologie al Institutului de Zoologie al Universității de Stat din Moldova.

Rezultatele incluse în lucrare au fost obținute în cadrul Proiectului Program de Stat 20.80009.7007.12: „Diversitatea arthropodelor hematofage, a zoo- și fitohelminților, vulnerabilitatea, strategiile de tolerare a factorilor climatici și elaborarea procedurilor inovative de control integrat al speciilor de interes socio-economic”.

Lucrarea a fost editată cu suportul finanțării instituționale a Institutului de Zoologie al Universității de Stat din Moldova.

**Descrierea CIP a Camerei Naționale a Cărții din Republica Moldova
Chihai, Oleg.**

Alarioza/mezocercarioza : Suport metodologic / Oleg Chihai ; redactor științific: Vasile Cozma ; recenzent științific: Elena Gherasim ; Universitatea de Stat din Moldova, Institutul de Zoologie. – Chișinău : Editura USM, 2023. – 32 p.

Referințe bibliogr.: p. 23-32 (116 tit.). – 50 ex.

ISBN 978-9975-62-546-3.

576.89(075.8)

C 42

ISBN 978-9975-62-546-3.

Toate drepturile sunt rezervate autorului. Preluarea selectivă a unor date din această lucrare va fi posibilă doar cu menționarea sursei și autorului.

© Oleg Chihai, 2023

SUMAR

ÎNTRUDUCERE	5
<i>Etiologi</i>	6
<i>Istoric</i>	6
<i>Taxonomie</i>	6
<i>Caracteristica ecologică</i>	7
<i>Răspândirea</i>	7
<i>Gazde</i>	9
<i>Habitat</i>	10
<i>Morfologie</i>	10
<i>Biologie</i>	12
<i>Epizootologie</i>	15
<i>Epidemiologie</i>	15
<i>Patogeneză</i>	17
<i>Simptomatologie</i>	17
<i>Morfopatologie</i>	18
<i>Diagnostic</i>	19
<i>Tratament</i>	20
<i>Expertiza sanitar-veterinară a carcaselor</i>	20
<i>Profilaxie</i>	21
<i>Concluzie</i>	22
REFERINȚE BIBLIOGRAFICE	23

INTRODUCERE

Alarioza este o trematodoză zoonotică provocată de mai multe specii parazitare din genul *Alaria*, cu distribuție cosmopolită înregistrată la diverse animale (amfibieni, reptile, păsări, mamifere). Răspândirea pretutindeni se datorează unor factori biotici, cum ar fi rezistența sporită în mediul ambiant, stocarea durabilă a mezocercarilor în organismul gazdelor paratenice (amfibienii, insectivore, rozătoare, mustelide, suide) și posibilitatea transmiterii formelor infestante prin lanțul trofic la animale și om. Alarioza animalelor carnivore decurge în formă acută și cronică. Forma acută este caracterizată de dereglări pulmonare (bronhopneumonie metacercariană), induse de metacercari (forma larvară). Forma cronică decurge cu perturbări gastro-intestinale (enterită ulceroasă, disbacterioze) provocate de marita (stadiul adult).

Mezocercarioza umană este o zoonoză sporadică, cu risc potențial pentru vânători, silvicultori și populația zonelor indemne. Aceștia sunt implicați în lanțul epidemiologic, prin consumul gazdelor paratenice (amfibieni, reptile, păsări, mamifere) în calitate de componente trofice. Animalele și păsările sălbatice au un rol primordial în formarea și menținerea focarelor naturale, iar carnea de vânat (castor, urs, mistreț, gâscă), inclusiv piciorușele de broaște (pregătite inadecvat) reprezintă sursa de invazie cu *Alaria spp* pentru om. Boala este provocată de mezocercari (stadiul larvar) și decurge în formă generalizată și musculară (localizată), specifică animalelor omnivore și omului. Forma generalizată este caracterizată de invazia diseminată a mezocercarilor, care decurge cu dereglări morfofizilologice ale organelor afectate (stomac, pancreas, ficat, rinichi, creier, măduva spinării, globul ocular). Forma musculară este indusă de localizarea mezocercarilor printre fibrele musculare, care decurge cu perturbări morfofizilologice și dereglări motorice ale musculaturii.

Etiologie. Boala este provocată de *Alaria spp*, care are o răspândire cosmopolită, dar cu predilecție în regiunile cu carnivore sălbatice. Denumirea *Alaria* are origine latină, semnificând: *ala* – aripa; *alaris* – apartenența la aripă. Agentul etiologic *A. alata* este un trematod al carnivorelor întâlnit în Europa și țările post-sovietice [Schneider, 2006]. Alte specii de *Alaria* pot fi găsite în America de Nord și de Sud: *A. mustelae* [Bosma, 1931], *A. intermedia* [Olivier et al., 1938], *A. arisaemoides* și *A. canis* [Paerson, 1956]. Ciclul biologic al parazitului cauzal este tetraxen [Dugarov și al., 2012, Romashova, 2016] cu dezvoltare alternativă în 4 gazde, având la bază fenomenul de amfixenie [Sudarikov, 1971].

Istoric. Taxonomia originală a stadiului adult al parazitului *A. alata* a fost descrisă de Goeze [1782]. Ulterior, Gestaldi [1854] a descris pentru prima dată stadiul larvar al trematodului identificat la broaște [Möhl et al., 2009]. Mai târziu, a fost studiate și descrise trematodele immature depistate la trichineloscopia musculaturii suinelor din Saxonia, Germania [Duncker, 1881a; 1881b; 1884; 1896; 1897]. În final, a fost demonstrată existența relației directe dintre *A. alata* și distomoza musculară la suine [Stefański et al., 1953].

Datorită unei istorii îndelungate a parazitului, acesta poate fi descris în literatură de mulți autori [citați de Potehina, 1950], cu denumirea speciei sub câteva denumiri (sinonime), cum ar fi *Planaria alata* [Goeze, 1782], *Distoma tetracystis* [Gestaldi, 1854], *Distomum musculorum suis* [Duncker, 1896], *Agamodistomum tetracystis* [Hughes, 1928], *Distomum putorii* [Molin, 1858], *Agamodistomum putorii* [Stossich, 1892], *Tetracotyle faetorii* [Linstow, 1876], *Agamodistomum suis* [Stiles, 1898], *Alaria tetracystis* [Brumpton, 1945]. Actualmente este acceptată denumirea *A. alata* [Fauna europea, 20.05.2023].

Taxonomie. Specia *Alaria alata* (Goeze, 1782) face parte din genul *Alaria* (Schrank, 1788), familia *Diplostomoidea* (Poirier, 1886), ordin *Strigeida* (La Rue, 1926), subclasa *Digenea* (Carus, 1863), clasa

Trematoda (Rudolphi, 1808), subîncrângătura *Neodermata* (Ehlers, 1985), încrângătura *Plathelminthes* (Minot, 1876), subregnul *Eumetazoa* (Bütschli, 1910) și regnul *Animalia* (Linnaeus, 1758) [Fauna europeă, 20.05.2023].

Caracteristica ecologică a trematodului este condiționată de diferiți factori (biotici, abiotici), care acționează succesiv în cursul dezvoltării parazitului, inițial asupra formelor larvare în mediu și în gazdele intermediare, iar apoi asupra procesului de maritogeneză în gazda definitivă. Astfel, specificitatea ecologică a trematodelor este dependentă atât de gazdă, cât și de mediul în care trăiește animalul gazdă [Șuteu, 1998, Tălămbuță și Chihai, 2008, Șuteu și al., 2011]. *Alaria spp* are o distribuție cosmopolită, dar cu predilecție în regiunile cu carnivore sălbatice [Schnieder, 2006; Mehlhorn, 2008]. Gradul de răspândire prevalează în zonele geografice temperate și tropicale. Preferințele habituale sunt legate de biotopuri terestre (păduri, munți) cu gazde definitive și biotopuri acvatice (lacuri, iazuri, râuri, pâraie), inclusiv biotopuri umede (mlaștini, bălți) cu gazde intermediare și complementare, din cadrul ecosistemele naturale și antropizate.

Răspândirea speciei *A. alata* este cosmopolită, fiind identificată pe continentul Eurasia în Irlanda [Wolfe et al., 2001, Murphy et al., 2012], în Finlanda [Freeman, 1966], în Suedia [Persson et al. 1971, Jogeland et al., 2002], în Danemarca [Guildal et al., 1972, Saeed et al., 2006], în Țara Galilor [Williams, 1976], în Olanda [Borgsteede, 1984], în Franța [Portier et al., 2011, 2012, 2014], în Germania [Saar, 1957, Loos-Frank et al., 1982, Schuster et al., 1993, Riehn et al., 2012], în Austria [Hinaidy, 1976, Paulsen et al., 2012], în Cehia [Paulsen et al., 2013], în Polonia [Furmaga et al., 1951, Kozłowska, 1957, Popiolek et al., 2007, Szczesna et al., 2008], în Estonia [Moks et al., 2006], în Federația Rusă [Potehina, 1950, Yastrebov et al., 2005, Trusova, 2009, Romashova, 2003, Romashova, 2016, Kirillov și al., 2021], în Belarus [Shimalov et al., 2001a, 2001b, 2002, 2003], în Ucraina [Timofeev, 1900, Potehina, 1951], în Republica Moldova

[Andreyko, 1973, Chihai et al., 2009], în România [Barbu, 1972, Mihalca et al., 2007, Tăbăran et al., 2013], în Iugoslavia [Lozanic, 1966], în Bulgaria [Jancev et al., 1978, Riehn et al., 2013], în Turcia [Umur, 1998], în Grecia [Papazahariadou et al., 2007], în Portugalia [Eira et al., 2006], precum și pe continentul Americii de Sud în Brazilia [Ruas et al., 2008], în Argentina [Martinez, 1986, Lombardero et al., 1986], în Uruguay [Castro et al., 2009].

În Republica Moldova, prin cercetări parazitologice efectuate între anii 60-70, *A. alata* a fost identificată la *V. vulpes*, cu prevalența de 28,91% și intensitatea de 35,6 ex [Andreyko, 1973]. Rezultatele cercetărilor recente realizate la *V. vulpes* denotă o prevalență de 51,0% și intensitate de 1,5 ex., la aceeași specie gazdă [Chihai et al., 2009]. Comparând datele actuale cu cele anterioare, constatăm o dublă sporire a nivelului de infestare. Acest fapt se datorează, creșterii considerabile a numărului de vulpi de 7-8 ori [Savin, 2017] și plasticității ecologice a acestei specii, cu tendință de sinantropizare.

În România, prevalența de 6,94% cu *A. alata* a fost înregistrată la *V. vulpes* și de 58,8% la *Natrix natrix* [Mihalca et al., 2007], raportată ca descriere de caz la *Mustela lutreola* [Tăbăran et al., 2013] și la *Sus scrofa* au fost depistați mezocercari de *Alaria* spp în asociație cu *Trichinella* spp (<https://stirileprotv.ro/stiri/hunedoara/porc-domestic-infestat-cu-un-parazit-luat-de-la-melci-si-broaste-cum-poate-afecta-omul.html>).

În Ucraina, *A. alata* a fost constatată la *V. vulpes* (38,55%), *Canis lupus* (31,25%), *Nyctereutes procyonoides* (42,86%), *Mustela nivalis* (16,7%), *M. eversmanni* (50,0%) [Korol et al., 2017].

În Federația Rusă, *A. alata* a fost identificată forma larvară (mezocercari) la unele gazde paratenice cum ar fi *Apodemus uralensis* (1,2%), *A. flavicollis* (1,4%), *A. agrarius* (2,2%), *Clethrionomys glareolus* (0,36%), *Microtus arvalis* (0,88%) [Romashova, 2003], *Martes martes* (14,7%), *Mustela nivalis* (20,0%) [Romashova, 2016], *Natrix natrix* (96,7%) și *Vipera berus* (52,0%) [Kirillov и др., 2021]. Forma evolutivă de ouă a fost depistată la *Canis familiaris* (18,2%) [Romashov и др., 2011], *V. vulpes* (75,0%), *C. lupus* (91,2%) și *N. procyonoides* (100%) [Romashova, 2016].

Gazde. Carnivorele domestice și sălbatice din familiile *Mustelidae* [Shimalov et al., 2000a, 2001a, 2001b], *Felidae* [Yastrebov et al., 2005, Szczesna et al., 2008], *Canidae*, [Potehina, 1950, 1951, Schuster et al., 1993, Shimalov et al., 2000b, Yastrebov et al., 2005, Papazahariadou et al., 2007, Möhl et al. 2009] sunt **gazde definitive**, în care se dezvoltă stadiul adult (marita). Gasteropodele acvatice (*Planorbis planorbis*, *P. vortex*, *P. corneus*, *Anisus vortex*) sunt **gazde intermediare** [Ruszkowski, 1921, Potehina, 1950, 1951, Portier et al., 2012, Malysheva și al., 2013, Romashov, 2016], pentru dezvoltarea cercarului. Mormolocii amfibienilor din ordinul *Anura* (*Rana lessonae*, *R. radibunda*, *R. temporaria*, *R. arvalis*, *Bufo bufo*) sunt **primele gazde complementare**, în care se dezvoltă mezocercarul [Ruszkowski, 1921, Buller, 2012, Malysheva și al., 2013, Möhl et al., 2009, Romashova, 2016]. Carnivorele la începutul invaziei sunt considerate a **doua gazdă complementară** în care se formează metacercarul în pulmoni, apoi aceleași carnivore devin gazde definitive, unde se dezvoltă marita (stadiul adult) în intestinul subțire. Totodată, unele specii de mamifere (*Ursidae*, *Suidae*, *Felidae*, *Mustelidae*, *Talpidae*, *Costoridae*, *Muridae*, *Cricetidae*), reptile (*Colubridae*, *Vipeidae*) și amfibienii adulți (*Anura*) [Staskiewicz, 1947, Potekhina, 1951, Möhl et al., 2009, Romashova, 2003, Maslennikova, 2013, Romashov, 2015, Romashova, 2016] inclusiv omul [Kramer et al., 1996, Freeman et al. 1976, Fernandez et al. 1976] completează ciclul evolutiv în calitate de **gazde paratenice**, unde trematodul se află în impas parazitara fără modificări evolutive. Gazdele paratenice au rolul de rezervoare, în care formele evolutive au condiții biologice favorabile, supraviețuiesc, majorează numărul prin contaminări succesive, sporind astfel potențialul biotic al speciei parazitare. Totodată, aceste gazde fiind componenta lanțului trofic al carnivorelor, participă la procesul invaziv prin transmiterea formelor infestante la carnivore pentru continuarea ciclului evolutiv, iar ca rezultat asigură stabilitatea funcțională biosistemului parazitara [Trusova, 2009, Malysheva și al., 2013, Romashova, 2016].

Habitat (localizare). *Marita* (adultul) parazitează în intestinul subțire la gazdele definitive (*Mustelidae*, *Felidae*, *Canidae*), *ou* și *miracidia* în mediul acvatic, *furcocercarul* se dezvoltă în țesutul muscular al gazdelor intermediare (*Planorbis*), *mezocercarul* se localizează în corpul primelor gazde complementare (mormolocii amfibienilor: *Anura*) și în mușchii scheletului și cel adipos subcutan la gazdele paratenice (*Suidae*, *Felidae*, *Mustelidae*, *Castoridae*, *Muridae*, *Cricetidae*), *metacercarul* în țesutul alveolar la a doua gazdă complementară (*Carnivora*).

Morfologie. *Marita* (forma adultă) are extremitatea anterioară mai îngustă decât cea posterioară, dar forma corpului variază mult în funcție de starea de contracție a parazitului și specia gazdă. Corpul este împărțit în două segmente, unul anterior în care se află organele de fixare și de nutriție (ventuzele) și altul posterior în care sunt aparatul genital mascul și o parte din aparatul genital femel. Acestei specii parazitare sunt caracteristice organe accesorii – *auriculele* (tentaculele) așezate simetric de ambele părți ale ventuzei bucale. Glandele tegumentare – *glande prostedice* situate în segmentul anterior a căror secreție contribuie la fixarea parazitului și *glande proteolitice* situate înapoia ventuzei ventrale, iar secreția lor lezează țesuturile gazdei. Reprezentanții genului *Alaria* au mai multe stadii evolutive caracteristice (fig. 1, fig. 2): *ou* → *miracidium* → *furcocercar* → *mezocercar* → *metacercar* → *marita* cu morfologie specifică fiecărui stadiu și cu dezvoltare succesivă în mai multe gazde.

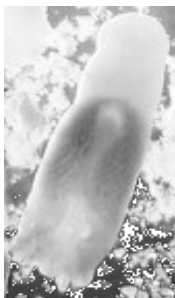

Foto 1.

Corpul *maritei* (foto 1, original) este de formă foliacee, oval-alungit, turtit dorso-ventral, are lungimea corpului de 3,10-5,39 mm, iar lățimea de 1,05-2,64 mm. Ventuza bucală este de 0,070-0,17 mm, iar cea abdominală 0,080-0,22 mm. Faringele atinge o lungime de 0,070-0,17 mm. Esofagul nu se vizualizează, iar ansele intestinului încep după faringe. Organul Brandes de formă alungită-ovală (scoabă) are lungimea 1,06-2,06 mm, iar lățimea de 0,74-0,19 mm. Testiculul

anterior de formă ovală, situat în partea stângă a segmentului posterior, are lungimea 0,17-0,49 mm și lățimea 0,15-0,42 mm, iar cel posterior este plasat median, având lungimea 0,17-0,46 mm și lățimea de 0,16-0,48 mm. Ovarul de formă ovală, are lungimea de 0,17-0,58 mm și 0,31-0,72 mm, este situat în înaintea testiculului anterior, la mijlocul segmentului posterior al corpului. Uterul este plasat în partea anterioară a segmentului posterior [Romashova, 2016].

Oul (foto 2, original) este dispus cu înveliș subțire și neted de culoare galbenă, are forma ovală, simetrică, poli inegali și operculat la polul îngust. Conține masă germinativă granulată, care umpleoul în întregime, se evidențiază prin metode de sedimentare [Mircean și al., 2011]. Pot avea dimensiunile între 0,11-0,16 mm lungime și 0,061-0,095 mm lățime [Romashova, 2016].

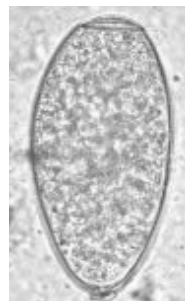

Foto 2.

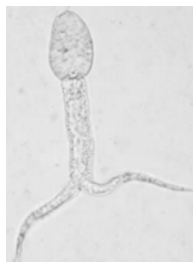

Foto 3.

Furcocercarii (foto 3) au capătul posterior bifurcat și sunt numiți furcocercari. Tot corpul este acoperit de spini, sistemul digestiv bine dezvoltat, care facilitează identificarea lor. Au lungime de 0,08-0,12 mm, iar lățimea de 0,04-0,06 mm [Romashova, 2016].

Mezocercarii (foto 4) au formă de pară cu extremitatea posterioară ovală și sunt localizați în capsule a câte 5-10 exemplare. Dimensiunile diferă de la o gazdă la alta, care se încadrează în limitele de 0,24-0,36 mm lungime și 0,10-0,16 mm lățime [Romashova, 2016].

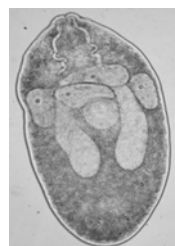

Foto 4.

Metacercarii (foto 5) au forma ovală a segmentului anterior și forma conică a celui posterior. Corpul are lungimea de 1,14-1,75 mm și lățimea maximă la nivelul organului Brandes 0,37-0,64 mm. Se evidențiază bine ventuza bucală cu auriculele dispuse simetric pe ambele părți, faringele bine dezvoltat de formă oval-alungit, ramurile intestinale ajung până în segmentul posterior, organul Brandes este bine evidențiat [Romashova, 2016].

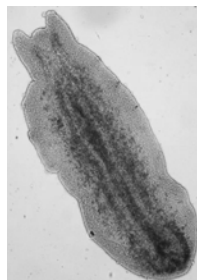
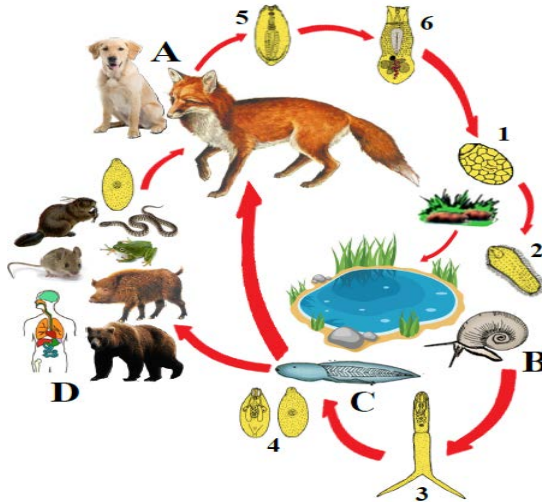


Foto 5.

Biologie. Dezvoltarea parazitului *A. alata* este heteroxenă cu mai multe stadii larvare succesive, care se formează în corpul mai multor gazde (fig. 1). Durata ciclului evolutiv este influențată de mulți factori endogeni și exogeni. Adulții trăiesc fixați în cavitățile naturale ale gazdelor definitive, iar mezocercarii după migrare rămân încapsulați. Ciclul biologic este *tetraxen* [Dugarov și al., 2012, Romashova, 2016] cu dezvoltare alternativă în 4 gazde, bazată pe fenomenul de amfixenie [Sudarikov, 1971]. **Marita** parazitează în intestinul subțire al carnivorelor (gazde definitive), unde depune ouă operculate și neembrionate, care împreună cu masele fecale ajung în biotopurile (acvatice, umede) cu gasteropode acvatice (gazde intermediare). În condiții de temperatură optimă (21–27°C) eclozează în 10–12 zile o larvă ciliată numită **miracidium**, care înoată activ, iar la contact cu gasteropodele acvatice pătrunde în piciorul acestora. În faza pătrunderii active, miracidiumul pierde învelișul ciliat transformându-se în **sporochist tânăr**, care printr-o metamorfoză regresivă are loc o simplificare considerabilă a structurii interne (pierde plăcile epiteliale, se reduc organele de simț și aparatul nervos, dispare glanda apicală cu secret enzimatic) și se transformă în **sporochist matern**, care prin partenogeneză vor da naștere la **sporochiști fii** de prima generație. Aceștia la rândul lor se multiplică rezultând **sporochiști** de a doua generație, care vor migra în glandele digestive ale melcului, unde rămân aproximativ un an, după care produc cercari cu aspect caracteristic numiți **furcocercari** (codița bifurcată). Furcocercarii

înoată activ prin apă, iar la contactul cu mormolocii din genul *Anura* (gazde complementare) penetrează tegumentul, invadează corpul și se transformă în **mezocercari** (10-14 zile). Prin consum de apă sau prin lanțul trofic, mormolocii infestază amfibienii adulți, insectivorele, rozătoarele mici, mustelidele etc. (gazdele paratenice), în organismul cărora mezocercarii migrează în mușchii scheletului și țesutul adipos subcutan, unde își mențin potențialul infestant timp îndelungat. La rândul lor, carnivorele sălbatice și domestice se contaminatează direct cu mormoloci infestați cu mezocercari prin consum de apă sau mâncând gazdele paratenice infestate. În stomacul carnivorelor, în urma digestiei se eliberează mezocercarii, care ulterior migrează (4 zile) spre pulmoni. O parte de mezocercari migrează direct din stomac în cavitatea abdominală, apoi străbat diafragma, ajung în cavitatea toracală și se inoculează în țesutul pulmonar unde se transformă în **metacercari**. O altă parte de mezocercari migrează pe cale limfatică sau sangvină la fel spre pulmoni, unde în țesutul alveolar se transformă în metacercari (15-16 zile). Apoi metacercarii migrează în bronhii, trahee, prin expectorație în cavitatea bucală, iar prin deglutiție ajung în stomac și apoi în intestinul subțire, unde se maturizează și devin adulți în cca 20 de zile. În fecalele carnivorelor, primele ouă apar peste 35 de zile de la invazie. În funcție de specia gazdei și condițiile biologice, ciclul complet de la ou la marită durează 92-141 zile.

Prin urmare, la începutul invaziei carnivorele sunt considerate a doua gazdă complementară unde se formează metacercarul în pulmoni, apoi gazde definitive unde se dezvoltă stadiul adult în intestinul subțire [Potehina, 1950, 1951, Trusova, 2009, Möhl et al., 2009, Malysheva și al., 2013, Romashova, 2016]. Astfel, din cele menționate constatăm faptul că aceeași gazdă are rol dublu, adică gazdă definitivă și gazdă intermediară pentru aceeași specie de parazit, iar fenomenul este numit **amfixenie** [Sudarikov, 1971].



Legendă

Tipuri de gazde

- A. Gazde definitive și complementare II (amfixenice)
- B. Gazde intermediare
- C. Gazde complementare I
- D. Gazde paratenice

Forme evolutive

- 1. Ou
- 2. Miracidium
- 3. Furcocercar
- 4. Mezocercar
- 5. Metacercar
- 6. Marita

Figura 1. Ciclul evolutiv al trematodului *Alaria alata* (original)

Epizootologie. Alarioza este o trematodoză cu răspândire cosmopolită înregistrată la o diverse animale (amfibieni, reptile, păsări, mamifere). Răspândirea pretutindeni se datorează unor factori biotici, cum ar fi rezistența sporită în mediul ambiant, stocarea durabilă a mezocercarilor în organismul gazdelor paratenice (amfibienii, insectivore, rozătoare, mustelide, suide) și posibilitatea transmiterii formelor infestante prin lanțul trofic la animale și om.

Pericol animal. Alarioza mezocercariană a fost constatată la *Rana esculenta* [Andreas, 2006, Bugge, 1942b, Gestaldi, 1854], *R. fusca* [Potehina, 1951], *R. temporaria* [Gestaldi, 1854, Potehina, 1951,

Andreas, 2006, Romashova, 2016], *R. arvalis* [Andreas, 2006, Romashova, 2016], *Bufo bufo*, *B. calamita*, *B. viridis* [Shimalov et al., 2001c], *Vipera berus*, *Natrix natrix* [Shimalov et al., 2001c, Romashova, 2016], *Mustela putorius*, *M. erminea*, *M. lutreola*, *M. nivalis* [Morozov, 1937, 1939], *M. vison* [Romashova, 2016], *Sus scrofa* [Bugge, 1942a, Stefański et al., 1953, Maslennikova, 2013], *Meles meles* [Bugge, 1942b], *Ursus arctos* [Staskiewicz, 1947], *Talpa europaea* [Shimalov et al., 2001a], *Apodemus sylvaticus* [Göüy de Bellocq, 2003, Romashova, 2013], *A. flavicollis*, *A. uralensis*, *A. agrarius*, *Clethrionomys glareolus*, *Microtus arvalis* [Romashova, 2003], *Castor fiber* [Romashov, 2015], *Felis catus* [Castro, 2009].

Epidemiologie. Alarioza umană este o zoonoză sporadică, cu risc potențial pentru vânători, silvicultori și populația zonelor indemne. Aceștia sunt implicați în lanțul epidemiologic, prin consumul gazdelor paratenice (amfibieni, reptile, păsări, mamifere) în calitate de componente trofice. Animalele și păsările sălbatice au un rol primordial în formarea și menținerea focarelor naturale, iar carnea de vânat (urs, mistreț, gâscă), inclusiv piciorușele de broaște (pregătite inadecvat) reprezintă sursa de invazie cu *Alaria spp* pentru om [Wójcik et al., 2002].

Pericol uman. Speciile de *Alaria spp* sunt considerate zoonotice, fiind descrise 7 cazuri de alarioză umană la pacienți americani și canadieni [Möhl et al., 2009]. Această maladie la om decurge acut ca o invazie (mezocercariană, metacercariană) diseminată (peretele gastric, pancreas, ficat, rinichi, pulmoni, miocard, măduva spinării, creier) cu sfârșit letal [Garsia, 2001] sau ca o patologie cronică retinei oculare cu scăderea intensității vederii [McDonald et al., 1994, Sergiyev, 2010]. Primul caz de alarioză larvară umană a fost descrisă la o pacientă de 29 ani din Ontario, Canada, care acuza vedere scăzută cu faze intermitente. Larva a fost identificată vizual ca mezocercar, după care a fost distrusă cu laserul. Autorii consideră că femeia se putea infecta prin frecarea ochilor în timp ce curăța picioarele de broască pentru a fi gătite în condiții casnice [Shea et al., 1973]. Cazuri similare de alarioză mezocercariană oculară au fost descrise la un

tânăr de 17 ani în California, SUA [Byers et al., 1974], la 2 bărbați cu vârsta de 35 și respectiv 38 de ani, de origine asiatică din San Francisco, SUA, având aceeași sursă de infecție piciorușele de broască contaminate cu mezocercari, insuficient pregătite termic [McDonald et al., 1994].

Alarioza mezocercariană intradermică a fost diagnosticată la un bărbat de 43 de ani din Luisiana, SUA. Mezocercarii au fost izolați din nodulii dermici (1x1cm) din regiunea coapsei, apăruiți peste 3 săptămâni după consumul mai multor cârnuri de vânat (raton, iepure, veveriță, cerb) [Beaver et al., 1977]. Noduli subcutanați mezocercarieni au fost constatați la un bărbat de 38 de ani cu simptome respiratorii (bronșită obstructivă) și alergice (urticarie), sursa de infecție fiind carnea de gâscă sălbatică, consumată într-un turneu de vânatoare în Golful Hudson, Canada [Kramer et al., 1996].

Primul caz de invazie mezocercariană diseminată cu sfârșit letal, a fost descrisă la un bărbat canadian în vârstă de 24 de ani, cu semne respiratorii și abdominale acute, care a decedat în câteva zile de asfixie cauzată de hemoragie pulmonară. La disecție s-a constatat invazia masivă cu mezocercari și metacercari în abdomen și torace cu organele adiacente și nodulii limfatici regionali. Cauza invaziei a fost consumul de piciorușe de broască contaminate cu mezocercari, pregătite inadecvat [Freeman et al., 1976, Fernandez et al., 1976].

Patogeneză. Consecințele parazitării sunt datorate unei asociații de acțiuni patogene.

Acțiunea mecanică se produce prin organele de fixare (ventuzele) marite la nivelul intestinului provocând enterita ulceroasă sau prin traumatismul și perforațiile în timpul migrării mezocercarilor și metacercarilor, perturbând activitatea funcțională a organelor tranzitate (pancreatică, hepatită, nefrite, bronhopneumonie, miocardită, meningite) [Garsia, 2001].

Acțiunea toxică se datorează excrețiilor (produși metabolici) sau secrețiilor formelor parazitare, care ajung în sânge sau în limfă, provocând tulburări funcționale la nivelul organelor afectate. Toxinele

ajunse în sânge au rolul de antigene care declanșează reacții imune. Aceste acțiuni patogenetice ale trematodelor duc la perturbarea metabolismului proteic și glucidic [Trusova, 2009], declanșarea reacțiilor hiperimune (alergii, anafilaxii, bronhospasme) însoțite de eozinofilie și sporirea nivelului imunoglobulinei E în sânge [Löscher et al., 2005] și disbacterioza intestinală [Trusova, 2009].

Simptomatologie. Alarioza la **animale** decurge în două forme: acută și cronică.

Forma acută (alarioza metacercariană) corespunde cu migrarea mezocercariilor spre pulmoni și transformarea lor în metacercari. Această formă este însoțită de semne respiratorii caracterizate de bronhopneumonie (tuse, dispnee, jetaj, raluri) și febră, cu scăderea nivelului de hemoglobină, a numărului de eritrocite și nivelului de albumine, asociate cu majorarea concomitentă a eozinofilelor, limfocitelor, activității enzimelor ALAT, ASAT, α amilazei și fosfatazei alcaline [Trusova, 2009].

Forma cronică, corespunde cu perioada parazitării stadiului adult în intestinul subțire al carnivorelor, unde provoacă enterită ulceroasă cronică. Această formă decurge cu scăderea nivelului de hemoglobină, proteină totală, albumină și micșorarea numărului de eritrocite. Astfel, modificările respective denotă perturbare profundă a proceselor morfofiziologice ale carnivorelor. Perioada de reconvalescență și restabilire funcțională a organismului gazdă constituie cca 60-90 zile postterapeutic [Trusova, 2009].

Mezocercarioza la **om** are două forme: diseminată acută și oculară.

Mezocercarioza diseminată acută cu evoluție subită decurge progresiv cu stare de rău, dureri abdominale difuze și vage. Pete purpurii mici pe corp cu emfizem subcutanat extins în zona toracelui și gâtului. Sindrom de febră cu transpirație abundentă și hipertermie de 39°C, respirația – 45/min, pulsul – 160/min, tensiunea arterială – 100/90 mm Hg. Semne respiratorii acute cu dispnee, tuse și hemoptizie, la auscultație raluri bilaterale difuze. Radiografia toracică pune în evidență infiltrat

nodular difuz în plămâni, cu emfizem mediastinal și subcutanat. La biopsia pulmonilor se evidențiază larve de mezocercari în parenchimul pulmonar intens hemoragic. Mezocercarioza diseminată acută cu evoluție gravă (descrisă în literatură) se poate finaliza cu decesul la a 6-a zi de spitalizare [Fernandez et al., 1976].

Mezocercarioza oculară decurge cu scăderea vederii, iar la examinare oftalmoscopică se observă mezocercari mobili, benzi pigmentare retiniene în urma lor, focare active și vindecate de retinită și neuroretinită [Otranto et al., 2011].

Morfopatologie. La disecția animalelor în alarioză, se constată peritonită catarală sau hemoragică, gastrită și enterită catarală, bronhopneumonie. Mezocercarii sunt înconjurați de o capsulă puternică din țesut conjunctiv. Microabcese în unele capsule mezocercariene cu conținut purulent hemoragic, de culoare brună. La unele animale (mistreț, porc, mustelide), mezocercarii migrând se opresc în țesutul conjunctiv din spațiului intermuscular al scheletului și cordului. În invazii masive se observă hidremia musculară. În ganglionii limfatici se pot constata abcese de culoare brună [Goreglyad, 1971, Shcherbak și al., 2016].

În morfopatologia mezocercariozei umane (forma diseminată) au fost constatate 6 semne caracteristice [Fernandez et al., 1976]. La autopsia cadavrului au fost identificați *mezocercari* diseminați în sputa bronhială și lichidului pericardic, în peretele stomacal, miocard, pancreas, țesutul adipos retroperitoneal, splină, rinichi, pulmoni, creier și măduva spinării.

Hemoragii punctiforme au fost constatate pe toate organele abdominale și toracale, dar preponderent în pulmoni, tractul gastrointestinal și creier. Cavitățile naturale cu acumulări de lichide seromoragice. Tromboza a fost constatată în capilarele glomerulare și cord. Coaguli masivi au fost observați în vasele sangvine ale ficatului, pulmonilor, cordului și stomacului.

Focare de necroză pe organele parenchimale, dar preponderent în cord, unele fiind ca urmare a migrării mezocercarilor, altele din cauza trombilor vasculari. Inflamația constituită din macrofage, eozinofile și

limfocite a fost observată în ficat, ganglioni limfatici și peretele stomacal. Pielea poate prezenta un grad de vasculită cronică cu infiltrație limfocitară a vaselor în epidermis. Arterită necrozantă a fost observată numai în arterele și arteriolele rinichilor și ficatului.

Diagnostic. Diagnoza *in vitam* la animale se stabilește prin metode ovocopropice, punând în evidență ouă de *Alaria spp.* Diagnoza *post mortem* este cea mai veridică deoarece pune în evidență marile în intestinul subțire al carnivorelor, inclusiv mezocercarii și metacercarii diseminați în gazdele paratenice și intermediare. Acestea pot fi vizualizați ușor ca incluziuni mici punctiforme cu nuanță roșietică pe fundalul alb al țesutului adipos sau conjunctiv cu întregul tablou morfopatologic caracteristic acestei trematodoze [Trusova și al., 2008, Romashova, 2013, Andreyanov, 2014].

Diagnoza *in vitam* la om a mezocercariozei diseminate, este dificil de stabilit datorită faptului că mezocercarii provoacă modificări morfofiziologice, cu simptome și sindroame caracteristice patologiei poliorganice, care complică simptomatologia acestei boli [Wasiluk, 2013]. Pentru elucidarea diagnosticului alariozei se studiază posibilitatea de implementare a metodologiei PCR [Murphy et al., 2012].

Diagnoza mezocercariozei oculare se stabilește prin examinare oftalmoscopică identificând mezocercarii mobili/imobili, cu modificările morfopatologice provocate la nivelul retinei oculare [Otranto et al., 2011].

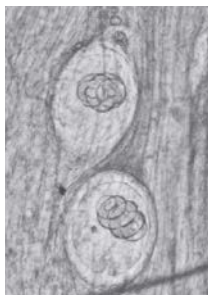Tratament. Pentru chimioterapia antiparazitară a alariozei carnivorelor sunt recomandate următoarele preparate antihelmintice: prazicvantel (25 mg/kg/zi – 3 zile); fenbendazol (40 mg/kg/zi – 2 reprize zile); avertin injectabil (canidelor de talie mare) administrat subcutan în 2 reprize (0,2 mg/kg sau 1 ml/10 kg) cu repetare la 15 zile [Petrov și al., 2011]. Pentru canidele sălbatice se recomandă dehelmințizarea cu momele antiparazitare plasate în preajma vizuinelor active.

Terapia mezocercariozei la om prevede tratament cu praziquantel, acțiunea căruia se bazează pe spasmul și imobilizarea parazitului cu degenerarea ulterioară a cuticulei acestuia [Podlewski et al., 2009, Wasiluk, 2013]. Tratamentul este adecvat posologiei chimioterapiei trematodozelor (25 mg/kg, de trei ori pe zi, timp de 2-3 zile), la necesitate se repetă la 14-15 zile [Lysenco, 2002, Foodborne trematodiasis, 11.06.2020].

Expertiza sanitar-veterinară a carcaselor. La carnea de mistreț și urs se fac câte 96 de secțiuni din țesutul muscular (mușchii diafragmei, maseteri), iar la bursuc se fac 48 de secțiuni. Mezocercarii pot fi vizualizați prin examen microscopic între compresoare, unde apar înconjurați de o capsulă hialinică mai mut sau mai puțin transparentă, formată din țesutul conjunctiv al gazdei. În interior se găsește larva activă cu aspect de trematod, care își schimbă forma, fiind vizibilă ventuza bucală și cea ventrală. Capsula alariilor de obicei este situată între fibrele musculare, preponderent spre țesutul adipos, având mărimea 0,54 X 0,42 mm [Uspenskiy, 2014].

La examinarea carcaselor, diagnosticul diferențiat (fig. 3) se face de larvele de *Trichinella spiralis* și *T. nativa* cu aspect de nematod, care sunt dispuse în interiorul fibrelor musculare. Larvele de *T. pseudospiralis* nu formează capsule și se situează între fibrele musculare. Larvele (mezocercarii) de *Alaria* spp sunt situate la fel între fibrele musculare, dar dispuse în capsule, iar în interior se observă larva cu aspect de trematodă [Andreyanov, 2014].

T. spiralis



A. alata

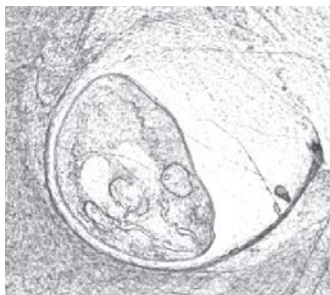

Figura 2. Diagnosticul microscopic al larvelor
(Andreyanov, 2014)

Profilaxie. Mai mulți autori menționează faptul că parazitul reprezintă o sursă potențială de infecție atât pentru om, cât și pentru animale, iar consumul de carne de mistreț poate fi un factor important în epidemiologia acestei zoonoze [Jakšić et al., 2002; Große et al., 2004, 2006]. În acest context, Oficiul Federal Suedez pentru Mediu a categorisit *Alaria alata* ca specie parazitara cu potențial zoonotic, cu risc de nivelul 2 în sănătatea populației [Anonymous, 2009].

Măsurile de profilaxie se bazează pe întreruperea lanțului epidemiologic între gazde și asanarea biotopurilor cu focare de alarioză.

Cadavrele animalelor bolnave de alarioză, după examen morfo-patologic se distrug prin incinerare, iar fecalele se inactivează prin metoda biotermică sau se prelucrează cu clorură de var. În anotimpurile calde se va evita categoric contactul carnivorelor cu gazdele paratenice (amfițiile, rozătoarele mici). La fermele cu animale de blană deratizarea este o măsură de profilaxie obligatorie [Goreglyad, 1971, Galat și al., 2015, Shcherbak și al., 2016].

Carcasele animalelor de vânat (urs, mistreț, bursuc), celor agricole (porcul domestic) și piciorușele de broască, destinate alimentației omului, obligatoriu se supun examenului trichineloscopic [Wasiluk, 2013].

Pentru eliminarea riscului de contaminare cu mezocercari, se recomandă congelarea cărnii la minim $-13,7^{\circ}\text{C}$, iar pregătirea termică să fie minim la $60,0^{\circ}\text{C}$ în profunzimea cărnii pentru cel puțin 3 minute [González-Fuentes et al., 2015].

Concluzie. Sporirea considerabilă a numărului de vulpi (de 7-8 ori), precum și plasticitatea ecologică cu tendință de sinantropizare [Savin și al., 2017], reprezintă factorii esențiali în apariția și menținerea focarelor de alarioză în ecosistemele naturale și antropizate, motiv pentru care monitorizarea parazitofaunei la vulpi, cu evidențierea rolului epidemiologic, are o importanță majoră pentru prevenirea transmiterii alariozei la animale și om, deoarece sunt implicate direct în ciclul evolutiv al agentului cauzal în calitate de gazde definitive. Totodată, vulpea are sectoare individuale mari (15-20 km) suprapuse pe biotopuri naturale și antropizate, precum și un spectru larg de relații trofice, care presupune un schimb activ și divers de invazii parazitare cu alte specii gazde din fauna sălbatică și cea domestică. În acest context, vulpea reprezintă componentă ecologică complementară cu rol de rezervor în vehicularea alariozei de rând cu alte invazii zoonotice în cadrul ecosistemelor naturale și antropizate, dar cu predilecție în zonele de interferență, unde contactează cu celelalte gazde (intermediare, complementare),

Astfel, din cele menționate anterior, derivă premisa elaborării procedeele noi de combatere/diminuare a parazitozelor la carnivorele sălbatice în vederea fortificării securității bioecologice și epidemiologice în ecosistemele naturale și antropizate.

REFERINȚE BIBLIOGRAFICE

1. Andreas, K. (2006) Helminthen einheimischer Froschlurche. Vet Diss FU Berlin Journal Nr. 3048. P. 45-50.
2. Anonymous. (2003) Einstufung von Organismen. Parasiten. Herausgegeben vom Bundesamt für Umwelt, Wald und Landschaft (BUWAL), Bern. P. 2
3. Barbu, P. (1972). Beiträge zum Studium des Marderhundes, *Nyctereutes procynoides ussuriensis* (Matschie, 1907), aus dem Donaudelta. Säugerkr Mitt 20, 375-405.
4. Beaver, P. C., Little, M. D., Tucker, C. F., Reed, R. J. (1977). *Mesocercaria* in the skin of man in Louisiana. Am J Trop Med Hyg 26, 422-426.
5. Borgsteede, F. H. M. (1984). Helminth parasites of wild foxes (*Vulpes vulpes* L.) in the Netherlands. Z Parasitenkd 70, 281-285.
6. Bugge, G. (1942a) Das sogenannte Muskeldistomum, *Agamodistomum suis*, ein Bewohner der Bauchhöhle des Schweines. Tierärztl Rdsch 48:146–151.
7. Bugge, G. (1942b) Der Muskelegel Dunckers beim Frosch. Zschr Fleisch-Milchhyg 54:73–76.
8. Buller, I. D. (2012). More hosts, more problems: factors related to the distribution and abundance of the four-host trematode parasite *Alaria* spp. in amphibians in the San Francisco Bay area of California, USA. Ecology and Evolutionary Biology, University of Colorado, 85-90.
9. Byers, B., Kimura, S. J. (1974). Uveitis after death of a larva in the vitreous cavity. Am. J. Ophthalmol 77, 63-66.
10. Bork, K. (1985). Kap.12 Soforttyp-Reaktionen. In Arzneimittelnebenwirkungen an der Haut: Klinik-Diagnostik zur Erkennung der auslösenden Medikamente: Pathogenese-Therapie, 56-60.
11. Bosma, N., J. *Alaria mustelae* sp. nov., a trematode requiring four hosts. Science 74. 1931. P. 521–522.
12. Castro, O., Venzal, J. M., Felix, M. L. (2009). Two new records of helminth parasites of domestic cat from Uruguay: *Alaria alata* (Goeze, 1782) and *Lagochilascaris major* (Leiper, 1910). Vet Parasitol 160, 344-347.
13. Chihai, O., Rusu, Ș., Tălămbuță, N., Nistoreanu, V., Larion, A., Savin, A., Nafornița, N. (2021) Parasite fauna diversity in Red Fox (*Vulpes vulpes*) from natural and anthropized ecosystems of the Republic of Moldova. In: Sustainable use and protection of animal world in the context of climate change dedicated to the 75th anniversary from the creation of the first research subdivisions and 60th from the foundation of the Institute of Zoology. Ediția 10. Chișinău. p.180-186.

14. Duncker, H. C. J. (1881a). Distomeen im Schweinefleisch. Zschr mikr Fleischschau 2, 23-24.
15. Duncker, H. C. J. (1881b). Muskel-Distomeen. Zschr mikr Fleischschau 2, 141.
16. Duncker, H. C. J. (1884). Distomeen im Schweinefleisch. Zschr mikr Fleischschau 3, 39-42.
17. Duncker, H. C. J. (1896). Die Muskel-Distomeen. Berl Munch Tierarztl Wochenschrift 24, 279-282.
18. Duncker, H. C. J. (1897). Die Muskel-Distomeen. Zschr Fleisch-Milchhyg 7, 197-198.
19. Egger, G. (2005). Die akute Entzündung: Grundlagen, Pathophysiologie und klinische Erscheinungsbilder der unspezifischen Immunität. Ed. Springer, 150-162.
20. Eira, C., Vingada, J., Torres, J., Miquel, J. (2006). The helminth community of the red fox (*Vulpes Vulpes*) in Duans de Mira (Portugal) and its effects on host condition. Wildl Biol Pract 2, 26-36.
21. Fernandez, B. J., Cooper, J. D., Cullen, J. B., Freeman, R. S., Ritchie, A. C., Scott, A. A., Stuart, P. E. (1976). Systemic infection with *Alaria americana*. Can Med Assoc J 115. P. 1111-1114.
22. Freeman, R. S. (1966). Helminth parasites of the red fox in Finland. Proc Int Congr Parasitol Rome (1964), 12-18.
23. Freeman, R. S., Stuart, P. E., Cullen, S. J., Ritchie, A. C., Mildon, A., Fernandes, B. J., Bonin, R. (1976). Fatal human infection with mesocercariae of the trematode *Alaria americana*. Am J Trop Med Hyg 25, 803-807.
24. Furmaga, S., Wysocki, E. (1951). The helminthofauna of foxes in the Lublin voivodships territory. Ann Uni M Curie-Sklodowska 6, 97-123.
25. Garsia, L. S. (2001). Diagnostic Medical Parasitology. Washington ASM Press, – P. 491–640.
26. Gestaldi, B. (1854). Cenni sopra alcuni nuovi Elminti della *Rana esculenta* con nuove osservazione sul *Codonocephalus mutabilis* (Diesing). Tesi per aggregazione al Collegio della Facolta delle Scienze Fisiche e Matematiche nella R Univ di Torino:25-36
27. González-Fuentes, H., Hamedy, A., Koethe, M., Borell von E., Luecker, E., Riehn, K. (2015). Effect of temperature on the survival of *Alaria alata mesocercariae*. Parasitology Research. 114. P. 1179–1187. DOI: 10.1007/s00436-014-4301-2
28. Goüy de Bellocq, J., Sarà, M., Casanova, J. C, Feliu, C., Morand, S. (2003). A comparison of the structure of helminth communities in the woodmouse, *Apodemus sylvaticus*, on islands and the western Mediterranean and continental Europe. Parasitol Res 90:64–70

29. Guildal, J.A., Clausen, B. (1972). Endoparasites from one hundred Danish red foxes (*Vulpes vulpes*). Norwegian J Zool 21, 329-330.
30. Hinaidy, H. K. (1976). A further contribution to the parasite fauna of the red fox, *Vulpes vulpes* in Austria. Zentralbl Veterinarmed, 66-73.
31. Jancev, J., Ridjakov, N. (1978). Helminth fauna of the fox (*Vulpes vulpes crucigera*) in north western Bulgaria. Chelminthologija 4, 73-96.
32. Jogeland, M., Raue, H., Petersson, U. (2002). Inventory of internal parasites in dogs in Skane 1999-2000. Svensk Veterinartidning. 54, 635-637.
33. Kozłowska, J. (1957). On the knowledge of the helminth fauna of wild and bred foxes. Acta Parasitol Pol 5, 181-192.
34. Kramer, M. H, Eberhard, M. L., Blankenberg, T. A. (1996). Respiratory symptoms and subcutaneous granuloma caused by mesocercariae: a case report. Am J Trop Med Hyg 55, 447-448.
35. Korol, E. N., Varodi, E. I., Korniyushin, V. V., Malega, A. M. (2016). Helminths of wild predatory mammals (*Mammalia, Carnivora*) of Ukraine. Trematodes. Vestnik zoologii, 50 (4). P. 301-308,
36. Lombardero, O. J., Santa Cruz, A. M. (1986). Parasitismo de los perros callejeros de la ciudad de Corrientes, su evoluciyn en los últimos 25 años. Vet Arg 29, 888-892.
37. Loos-Frank, B., Zeyhle, E. (1982). The intestinal helminths of the red fox and some other carnivores in southwest Germany. Z Parasitenkd 67, 99-113.
38. Lozanic, B. M. (1966). Contribution a la cannaissance de la faune des helminthes chez le renard de nos regions (*Vulpes vulpes*). Acta vet Beogr 16, 301-304.
39. Löscher, T., Sonnenburg, F. (2005). Parasitosen. Therapie innerer Krankheiten von Gustav Baumgartner., 11. Auflage, Springer, 10-25.
40. Martınez, F. A. (1986). Helminthofauna de los mamíferos silvestres. Trematodes Vet Arg 26, 544-551.
41. McDonald, H. R., Kazacos, K. R., Schatz, H., Johnson, R. N. Two cases of intraocular infection with *Alaria mesocercaria* (Trematoda). Am J Ophthalmol 1994, 117:447-455.
42. Mehlhorn, H. (2008). Encyclopedia of parasitology. Springer, Heidelberg, 250-275.
43. Mihalca, A. D., Gherman, C., Ghira, I., Cozma, V. (2007). Severe granulomatous lesions in several organs from *Eustrongylides larvae* in a free-ranging dice snake, *Natrix tessellata*. Vet. Pathol., 44, 103-105.
44. Mircean, V., Cozma, V., Györche, A. (2011). Diagnostic coproscopic în bolile parazitare la animale. Editura Rizoprint. Cluj-Napoca. 344 p.
45. Moks, E., Jxgisalu, I., Saarma, U., Talvik, H., Jrvs, T., Valdmann, H. (2006). Helminthologic survey of the wolf (*Canis lupus*) in Estonia, with an emphasis on *Echinococcus granulosus*. J Wildl Dis 42, 359-365.

46. Murphy, T. M., O'Connell, J., Berzano, M., Dold, C., Keegan, J. D., McCann, A., Murphy, D., Holden, N. M. (2012). The prevalence and distribution of *Alaria alata*, a potential zoonotic parasite, in foxes in Ireland. *Parasitol Res* 111,283-90.
47. Möhl, K., Grobe, K., Hamedy, A., Wüste, T., Kabelitz, P., Lücker, E. (2009). Biology of *Alaria* spp. and human exposition risk to *Alaria mesocercariae* a review. *J Parasitol Res* 105, 1-15.
48. Otranto, D., Eberhard, M. (2011). Zoonotic helminths affecting the human eye. *Parasites and Vectors*. V. 4. P. 4-41. Olivier, L., Odlaug, T.O. (1938). A new mesocercaria (Trematoda: Strigeata) with a note on its further development. *J Parasitol* 24. P. 369-374.
49. Papazahariadou, M., Founta, A., Papadopoulos, E., Chliounakis, S., Antoniadou-Sotiriadou, K., Theodorides, Y. (2007). Gastrointestinal parasites of shepherd and hunting dogs in the Serres Prefecture, Northern Greece. *Vet Parasitol* 148, 170-173.
50. Paulsen, P., Ehebruster, J., Irschik, I., Lcker, E., Riehn, K., Winkelmayr, R., Smulders, F.J.M. (2012). Findings of *Alaria alata* mesocercariae in wild boars (*Sus scrofa*) in eastern Austria. *Eur J Wildl Res* 58, 991-995.
51. Paulsen, P., Forejtek, P., Hutarova, Z., Vodnansky, M. (2013). *Alaria alata* mesocercariae in wild boar (*Sus scrofa*, Linnaeus, 1758) in south regions of the Czech Republic. *Vet Parasitol* 197, 384-387.
52. Pearson, J. C. Studies of the life cycles and morphology of the larval stages of *Alaria arisaemoides* (Augustine and Uribe, 1927) and *Alaria canis* (LaRue and Fallis, 1936) (Trematoda: Diplostomatidae). *Can J Zool* 34. 1956. P. 295-387.
53. Persson L, Christensson, D. (1971). Endoparasites of foxes in Sweden. *Zool Revy* 33, 17-28.
54. Podlewski JK, Chwalibogowska-Podlowska A. (2009). Leki WspółczesnejTerapii, Wyd Medical Tribune Polska, Warszawa. :646-647 [In Polish].
55. Popiolek, M., Szczesna, J., Nowak, S., Myslajek, R. W. H. (2007). Helminth infections in faecal samples of wolves *Canis lupus L.* from the western Beskidy Mountains in southern Poland. *J Helminthol* 81, 339-344.
56. Portier, J., Jouet, D., Ferti, H., Gibout, O., Heckmann, A., Boireau, P., Vallie, I. (2011). New data in France on the trematode *Alaria alata* (Goetze, 1792) obtained during *Trichinella*. *J. Parasite* 18 (3). P. 271 – 275.
57. Portier, J., Jouet, D., Vallie, I., Ferti, H. (2012). Detection of *Planorbis planorbis* and *Anisus vortex* as first intermediate hosts of *Alaria alata* (Goeze, 1792) in natural conditions in France: Molecular evidence. *Vet Parasitol* 190, 151-158.

58. Portier, J., Vallie, I., Lacour, S. A., Martin-Schaller, R., Ferti, H., Durand, B. (2014). Increasing circulation of *Alaria alata* mesocercaria in wild boar populations of the Rhine valley, France, 2007-2011. *Vet Parasitol* 199, 153-159.
59. Riehn, K., Hamedy, A., Groe, K., Wiste, T., Licker, E. (2012). *Alaria alata* in wild boars (*Sus scrofa*, Linnaeus, 1758) in the eastern parts of Germany. *Parasitol Res* 111, 1857-1861.
60. Riehn, K., Lalkovski, N., Hamedy, A., Licker, E. (2013). First detection of *Alaria alata* mesocercariae in wild boars (*Sus scrofa* Linnaeus, 1758) from Bulgaria. *J Helminthol* 4, 1-3.
61. Ruas, J. L., Miller, G., Farias, N. A., Gallina, T., Lucas, A. S., Pappen, F. G., Sinkoc, A. L., Brum, J. G. (2008). Helminths of Pampas fox, *Pseudalopex gymnocercus* (Fischer, 1814) and of crab-eating fox, *Cerdocyon thous* (Linnaeus, 1766) in the South of the State of Rio Grande do Sul, Brazil. *Rev Bras Parasitol Vet* 17, 87-92.
62. Ruzskowski, J. (1921). Die postembryonale Entwicklung von *Hemistomum alatum* Dies. auf Grund experimenteller Untersuchung. *Bull Intern Acad Polo Sci Classe Math Nat Série B*: 236–250.
63. Saar, C. (1957). Parasitologische Untersuchungen beim Rotfuchs (*Vulpes vulpes*) im Raum von West-Berlin. *Vet Diss FU Berlin*, 58-59.
64. Saeed, I., Maddox-Hyttel, C., Monrad, J., Kapel, C. M. (2006). Helminths of red foxes (*Vulpes vulpes*) in Denmark. *Vet Parasitol* 139, 168-179.
65. Savin, A., Caisîn, V., Grosu, G. (2017) Dinamica efectivelor și impactul unor prădători în ecosistemele Republicii Moldova. „Actual problems of zoology and parasitology: achievements and prospects”, international symposium. Chișinău. P. 403 – 404.
66. Schuster, R., Schierhorn, K., Heidecke, D., Ansorge, H. (1993). Untersuchungen zur Endoparasitenfauna des Marderhundes *Nyctereutes procyonoides* (Gray, 1834) in Ostdeutschland. *Beitr Jagd Wildforsch* 18, 83-87.
67. Schnieder, T. (2006). *Veterinärmedizinische Parasitologie. Begründet von Josef Boch und Rudolf Supperer. (Veterinary Parasitology. Founded by Josef Boch and Rudolf Supperer.) Sixth, fully revised and extended edition. Parey in MVS Medizinverlage, Stuttgart. P. 84 – 90.*
68. Shea, M., Maberley, A. L., Walters, J., Freeman, R. S., Fallis, A. M. (1973). Intraretinal larval trematode. *Trans Am Acad Ophthalmol Otolaryngol* 77, 784-791.
69. Shimalov, V. V., Shimalov, V. T., Shimalov, A. V. (2001a). Helminth fauna of the European mole (*Talpa europaea* Linnaeus, 1758) in Belorussian. *Parasitol Res* 87, 790-791.
70. Shimalov, V. V., Shimalov, V.T., Shimalov, A. V. (2002). Helminth fauna of the racoon dog (*Nyctereutes procyonoides* Gray, 1834) in Belorussian. *Parasitol Res* 88, 944-945.

71. Shimalov, V. V., Shimalov, V. T., Shimalov, A. V. (2000a) Helminth fauna of otter (*Lutra lutra* Linnaeus, 1758) in Belorussian Polesie. Parasitol Res 86(6):528
72. Shimalov, V. V., Shimalov, V. T., Shimalov, A. V. (2000b) Helminth fauna of the wolf (*Canis lupus* Linnaeus, 1758) in Belorussian Polesie. Parasitol Res 86(2):163–164
73. Shimalov, V., V., Shimalov, V., T, Shimalov, A., V. (2001a) Helminth fauna of the American mink (*Mustela vison* Schreber, 1777) in Belorussian Polesie. Parasitol Res 87(10):886–887
74. Shimalov, V. V., Shimalov, V. T., Shimalov, A. V. (2001b) Helminth fauna of toads in Belorussian Polesie. Parasitol Res 87(10):84–89.
75. Shimalov, V. V., Shimalov, V. T., Shimalov, A. V. (2003). Helminth fauna of the red fox (*Vulpes vulpes* Linnaeus, 1758) in southern Belarus. Parasitol Res 89, 77-78.
76. Şuteu, I. (1998). Zooparaziți și mediul înconjurător. Cluj-Napoca 1998. 400 p.
77. Şuteu, I., Tălămbuță, N., Cozma, V., Chihai, O. (2011) Ecomparazitologie. Cluj-Napoca 2011. 249 p.
78. Staskiewicz, R. B. S. (1947) Studia nad *Agamodistomum muscolorum suis*. Med Weterynar (Poland) 31:28–31.
79. Stefański, W., Tarczyński, S. (1953) Sur le développement de l'*Agamodistomum suis* Duncker, 1881. Acta Parasitol Polonica 1:149–154.
80. Szczesna, J., Popiolek, M., Schmidt, K., Kowalczyk, R. (2008). Coprological study on helminth fauna in Eurasian lynx (*Lynx lynx*) from the Białowieża Primeval Forest in eastern Poland. J. Parasitol 94, 981–984.
81. Tăbăran, F., Sándor, A., D., Marinov, M., Cătoi, C., Mihalca, A., D. Emerging Infectious Diseases. Vol. 19, nr. 9, 2013. P. 1547 – 1549.
82. Tălămbuță, N., Chihai, O. (2008). Zooparazitologie. Chişinău. 257 p.
83. Timofeev, N. E. (1900). Les trematodes des amphibiens et reptiles des environs de Kharkov. Trav soc naturalistes Univ imp Kharkov. 24, 137-166.
84. Umur, S. (1998). Bir kúpekte *Alaria alata* olgusu. Tr J of Vet Anim Sci 22, 89-92.
85. Wasiluk, A. (2013). *Alaria alata* infection - threatening yet rarely detected trematodiasis. Journal of Laboratory Diagnostics. Volume 49. Nr 1. P. 33-37.
86. Williams, B. M. (1976). Intestinal parasites of the red fox in south west Wales. Br Vet J 132, 309-312.
87. Wójcik, A. R., Franckiewicz-Grygon, B., Żbikowska, E. (2002). Badania nad przywrą *Alaria alata* (Goeze, 1782). Med Wet; 58: 517-519.
88. Wolfe, A., Hogan, S., Maguire, D., Fitzpatrick, C., Vaughan, L., Wall, D., Hayden, T. J., Mulcahy, D. (2001). Red foxes (*Vulpes vulpes*) in Ireland as hosts for parasites of potential zoonotic and veterinary significance. Vet Rec 149, 759-763.

89. Yastrebov, V. B., Gorokhov, V. V., Shestakov, A. M. (2005). Detection of the trematode mesocercariae *Alaria alata* in the blood of domestic dogs and cats. *Meditsina Moskva* 4, 48-51.
90. Andreyko, O. F. (1973). Parazity mlekopitayushchikh Moldavii. Kishinev: "Shtiintsa", 185 s. // Андрейко, О. Ф. (1973). Паразиты млекопитающих Молдавии. Кишинев: "Штиинца", 185 с. [in rusă]
91. Andreyanov, O. N. (2014) Alyarioz cabanov v Ryazanscoy oblasti. *Izvestya Orenburgskogo gosudarstvennogo agrarnogo universiteta*. Nr 2. S. 112-115. // Андреев, О. Н. (2014). Аляриоз кабанов в Рязанской области. Известия Оренбургского государственного аграрного университета. № 2. С. 112-115. [in rusă]
92. Galat, V. F., Yatusebich, A. I. (2015) Rucovodstvo po veterinarnoy parazitologhii. Minsk. 496 s. Галат, В. Ф., Ятусевич, А. И. (2015). Руководство по ветеринарной паразитологии. Минск. 496 с. [in rusă]
93. Goreglyad, X. S. (1971). *Bolezni dikikh zhivotnykh*. Mn., «Nauka i tekhnika». 304 s. Горегляд, Х. С. (1971). Болезни диких животных. Мн., «Наука и техника». 304 с.
94. Dugarov, ZH. N., Munkhbaatar, M., Baldanova, D.R., Shchepina, N.A. (2012). Mezotserkarii *Alaria alata* (Goeze, 1782) ot mongol'skoy zhaby *Bufo raddei* Strauch, 1876. *Rossiyskiy parazitologicheskij zhurnal*. 2012. – №1. S. 29-34. Дугаров, Ж. Н., Мунхбаатар, М., Балданова, Д.Р., Щепина, Н.А. (2012). Мезоцеркарии *Alaria alata* (Goeze, 1782) от монгольской жабы *Bufo raddei* Strauch, 1876. Российский паразитологический журнал. 2012. – №1. С. 29-34. [in rusă]
95. Kirillov, A. A., Kirillova, N. YU. (2021) Fauna gel'mintov presmykayushchikhsya Natsional'nogo parka «Smol'nyy» (Rossiya). *Zapovednaya nauka*. 6 (3). P. 9–22. Кирилов, А. А., Кирилова, Н. Ю. Фауна гельминтов пресмыкающихся Национального парка «Смольный» (Россия). Заповедная наука 2021. 6(3). P. 9–22. [in rusă]
96. Lysenko, A. YA. (2002). *Klinicheskaya parazitologiya*. Zheneva. str 447-482. Лысенко, А. Я. (2002). Клиническая паразитология. Женева. стр 447-482. [in rusă]
97. Malysheva, N. S., Samofalova, N. A., Vlasov, Ye. A., Vagin, N. A., Yelizarov, A. S., Borzosekov, A. N., Gladkikh, K. A. (2013). K voprosu ob aktual'nosti izucheniya alyarioza (mezotserkarioza) na territorii kurskoj oblasti. *Uchenyye zapiski: elektronnyy nauchnyy zhurnal Kurskogo gosudarstvennogo universiteta*. № 3 (27). Том 1. S. 1-5. Малышева, Н. С., Самофалова, Н. А., Власов, Е. А., Вагин, Н. А., Елизаров, А. С., Борзосек, А. Н., Гладких, К. А. (2013). К вопросу об актуальности изучения аляриоза (мезоцеркариоза) на территории курской области.

- Ученые записки: электронный научный журнал Курского государственного университета. № 3 (27). Том 1. С. 1-5. [in rusä]
98. Maslennikova, O. V. (2013). Alyarioz kabanov v Kirovskoy oblasti. Teoriya i praktika bor'by s parazitarnymi boleznyami. M. Вып. 14. S. 235-237. Масленникова, О. В. (2013). Аляриоз кабанов в Кировской области. Теория и практика борьбы с паразитарными болезнями. М. Вып. 14. С. 235-237. [in rusä]
99. Morozov, F. N. (1937). K faktu nakhozhdeniya intsistirovannykh trematod vo vnutrennikh organakh khor'kovykh //Trudy Gor'kovskogo pedagogicheskogo instituta im. Gor'kogo, Gor'kiy, t. 1, s. 115-120. Морозов, Ф. Н. (1937). К факту нахождения инцистированных трематод во внутренних органах хорьковых //Труды Горьковского педагогического института им. Горького, Горький, т. 1, с. 115-120. [in rusä]
100. Morozov, F. N. (1939). Paraziticheskiye chervi pushnykh zverey Mustelidae (kun'ikh). Gor'kovskoy oblasti //Trudy Gor'kovskogo pedagogicheskogo instituta im. Gor'kogo, Gor'kiy, t. 4, s. 3-21. Морозов, Ф. Н. (1939). Паразитические черви пушных зверей Mustelidae (куньих). Горьковской области //Труды Горьковского педагогического института им. Горького, Горький, т. 4, с. 3-21. [in rusä]
101. Petrov, YU. F., Kryuchkova, Ye. N., Trusova, A. V. (2011). Metodicheskoye polozheniye po profilaktike alyarioza plotoyadnykh zhivotnykh v rossiyskoy federatsii. Rossiyskiy parazitologicheskii zhurnal. № 2. S. 118-119. Петров, Ю. Ф., Крючкова, Е. Н., Трусова, А. В. (2011). Методическое положение по профилактике аляриоза плотоядных животных в российской федерации. Российский паразитологический журнал. № 2. С. 118-119. [in rusä]
102. Potekhina, L. F. (1950). Tsikl razvitiya vzbuditelya alyarioza pushnykh zverey//Dissert. na soisk. uchen, stepeni kandid. biologich. nauk. M., VIGIS, 87 s. Потехина, Л. Ф. (1950). Цикл развития возбудителя аляриоза пушных зверей//Диссерт. на соиск. учен, степени кандид. биологич. наук. М., ВИГИС, 87 с. [in rusä]
103. Potekhina, L. F. (1951). Tsikl razvitiya alyarioza lisits i sobak. Doklady AN SSSR. t. LXXVI. № 2. S. 325-327. Потехина, Л. Ф. (1951). Цикл развития аляриоза лисиц и собак. Доклады АН СССР. т. LXXVI. № 2. С. 325-327. [in rusä]
104. Romashov, B. V. (2016). Gel'minty rechnykh bobrov: *Castor fiber* i *Castor canadensis*. Voronezh.: FGBOU VPO Voronezhskiy GAU. 214 s. Ромашов, Б. В. (2016). Гельминты речных бобров: *Castor fiber* и *Castor canadensis*. Воронеж.: ФГБОУ ВПО Воронежский ГАУ. 214 с. [in rusä]
105. Romashova, N. B. (2003). Ekologiya i bioraznoobraziye gel'mintov myshevidnykh gryzunov v usloviyakh ostrovnykh lesov tsentral'nogo

- Chernozem'ya. Dissertatsiya kandidata biologicheskikh nauk. Voronezh. 212 s. Ромашова, Н. Б. (2003). Экология и биоразнообразие гельминтов мышевидных грызунов в условиях островных лесов центрального Черноземья. Диссертация кандидата биологических наук. Воронеж. 212 с. [in rusā]
106. Romashov, V. B., Nikulin P. I. (2011) Gel'mintozy dikikh i plotoyadnykh tsentral'nogo chernozem'ya (Voronizhskaya oblast'): sovremennaya gel'mitofauna, epizootologiya, monitoring i profilakticheskiye meropriyatiya (metodicheskoye polozheiya). Voronezh. 31 s. Ромашов, В. Б., Никулин П. И. (2011) Гельминтозы диких и плотоядных центрального черноземья (Воронижская область): современная гельминтофауна, эпизоотология, мониторинг и профилактические мероприятия (методическое положение). Воронеж. 31 с. [in rusā]
107. Romashova, Ye. N. (2016). Trematody i trematodozy dikikh i domashnykh plotoyadnykh tsentral'nogo chernozem'ya. Dissertatsiya kandidata biologicheskikh nauk. Voronezh. 195 s. Ромашова, Е. Н. (2016). Трематоды и трематодозы диких и домашних плотоядных центрального черноземья. Диссертация кандидата биологических наук. Воронеж. 195 с. [in rusā]
108. Sergiyev, V. P. (2010). Atlas klinicheskoy parazitologii i tropicheskoy meditsiny. – М.: КМК, – С. 121–123. Сергиев, В. П. (2010). Атлас клинической паразитологии и тропической медицины. – М.: КМК, – С. 121–123. [in rusā]
109. Sudarikov, V. Ye. (1971). Yavleniye amfiksenii i yego rol' v evolyutsii zhiznennykh tsiklov gel'mintov / V.Ye. Sudarikov // Tr. Gel'mintol. lab. AN SSSR. T. 22. S. 182-188. Судариков, В. Е. (1971). Явление амфиксии и его роль в эволюции жизненных циклов гельминтов / В.Е. Судариков // Тр. Гельминтол. лаб. АН СССР. Т. 22. С. 182-188. [in rusā]
110. Trusova, A. V., Korenskova, Ye. V., Petrov, YU. F., Zubov, A. V., Rogozina, I. Ye., Shakhbiyev, CH. CH. (2008). Razvitiye Alaria alata v organizme plotoyadnykh. Teoriya i praktika bor'by s parazitarnymi boleznyami (zoonozy). Materialy nauchnoy konferentsii M. Вып. 3. С. 349-350. Трусова, А. В., Коренскова, Е. В., Петров, Ю. Ф., Zubov, A. V., Rogozina, I. E., Шахбиев, Ч. Ч. (2008). Развитие *Alaria alata* в организме плотоядных. Теория и практика борьбы с паразитарными болезнями (зоонозы). Материалы научной конференции М. Вып. 3. С. 349-350. [in rusā]

111. Trusova, A. V. (2009). Alyarioz plotoyadnykh v tsentral'nom rayone nechernozemnoy zony rossiyskoy federatsii (biologiya vzbuditelya, epizootologiya, patogenez i lecheniye). Dissertatsiya kandidata veterinarnykh nauk. Ivanovo. 119 s. Трусова, А. В. (2009). Аляриоз плотоядных в центральном районе нечерноземной зоны российской федерации (биология возбудителя, эпизоотология, патогенез и лечение). Диссертация кандидата ветеринарных наук. Иваново. 119 с. [in rusă]
112. Uspenskiy, A. V., Skvortsova, F. K. (2014). Metod veterinarno-sanitarnoy ekspertizy myasa promyslovykh zhyvotnykh pri parazitarnykh zoonozakh. Rossiyskiy parazitologicheskiy zhurnal. № 3. S. 145-150. Успенский, А. В., Скворцова, Ф. К. (2014). Метод ветеринарно-санитарной экспертизы мяса промысловых животных при паразитарных зоонозах. *Российский паразитологический журнал*. № 3. С. 145-150.
113. Shcherbak, O. I., Schislenko, S. A. (2016). Trematody i trematodozy: uchebnoye posobiye. Krasnoyarskiy gosudarstvennyy agrarnyy universitet. Krasnoyarsk, – 96 s. Щербак, О. И., Счисленко, С. А. (2016). Трематоды и трематодозы: учебное пособие. Красноярский государственный аграрный университет. Красноярск, – 96 с. [in rusă]
114. Fauna europeae (2023). https://fauna-eu.org/cdm_dataportal/taxon/658f99bc-e487-4288-a4e1-c4ccc29a6583, citat 11.05.2023.
115. Foodborne trematodiasis (2023). <https://www.who.int/news-room/fact-sheets/detail/foodborne-trematodiasis>, citat 11.06.2023.
116. Știrile ProTv (2023). <https://stirileprotv.ro/stiri/hunedoara/porc-domestic-infestat-cu-un-parazit-luat-de-la-melci-si-broaste-cum-poate-afecta-omul.html>, citat 27.02.2023.

Oleg CHIHAI

ALARIOZA/MEZOCERCARIOZA

Suport metodologic

Redactare – *Antonina Dembițchi*
Asistența computerizată – *Maria Budan*

Semnat pentru tipar 17.07.2023
Formatul 60 × 84 1/16.
Coli editoriale 1,5. Coli de tipar 2,0.
Tirajul 50 ex.

Centrul Editorial-Ppoligrafic al USM
MD-2009, Chișinău, str. A. Mateevici, 60